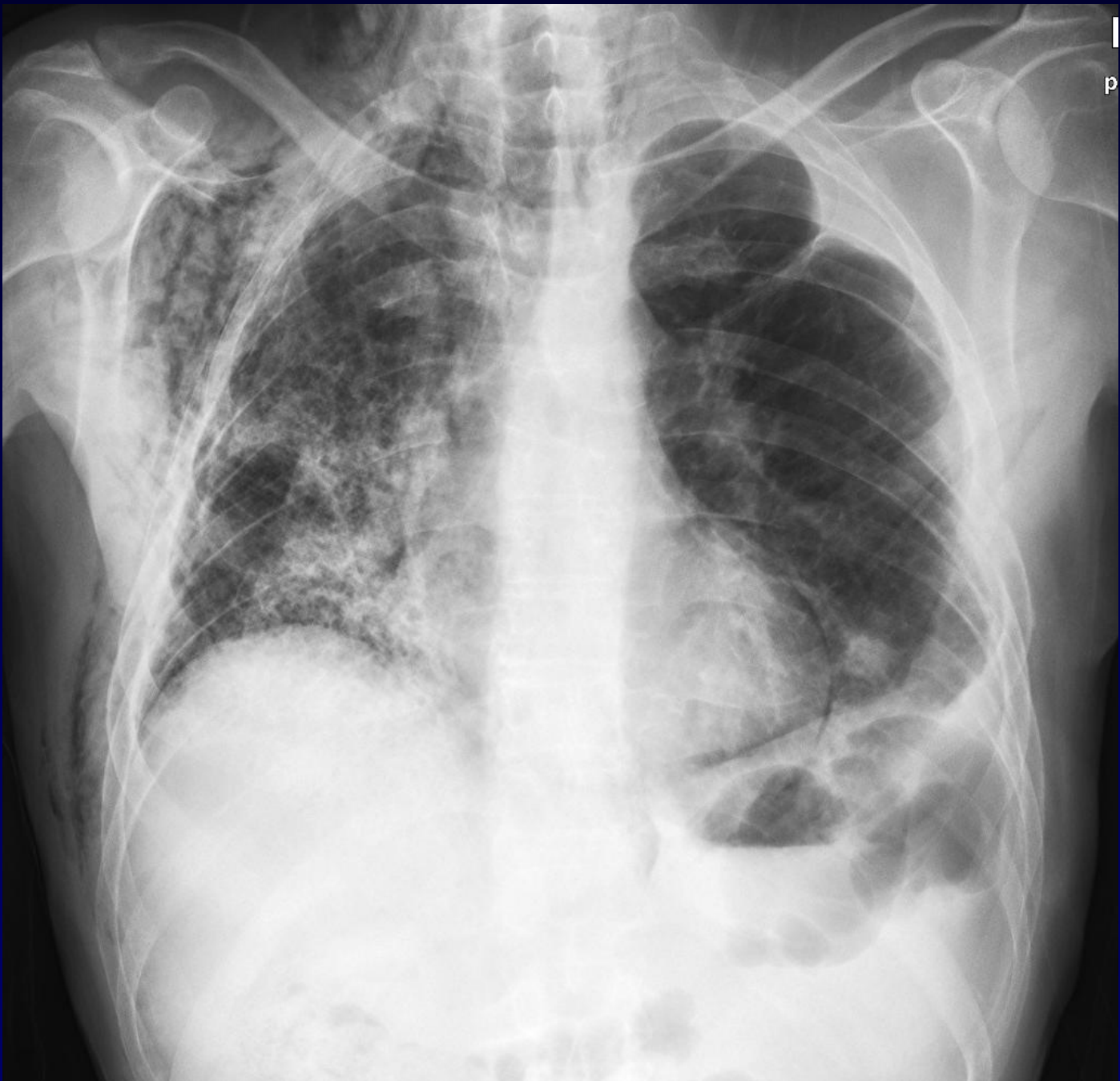
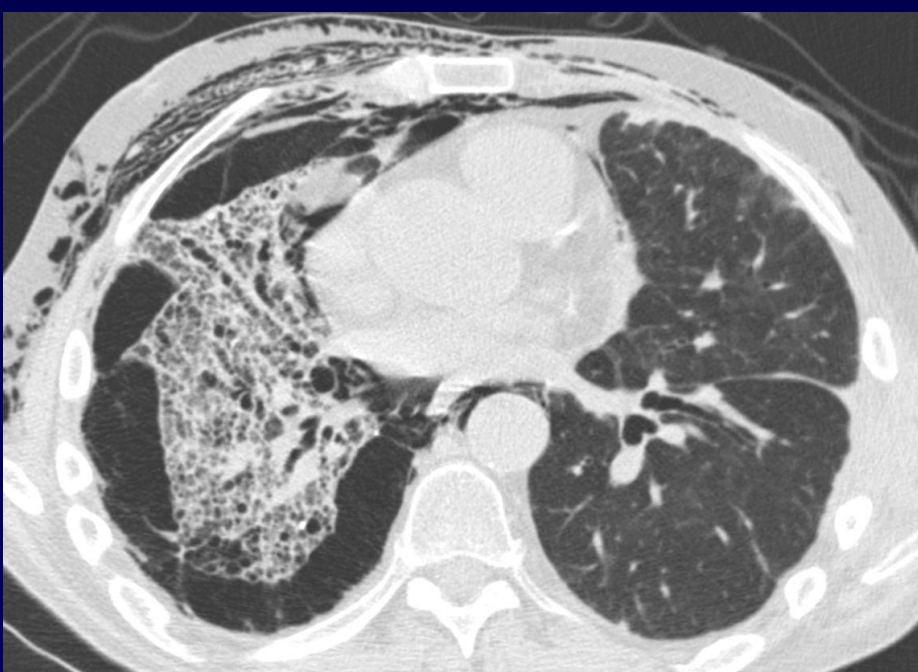
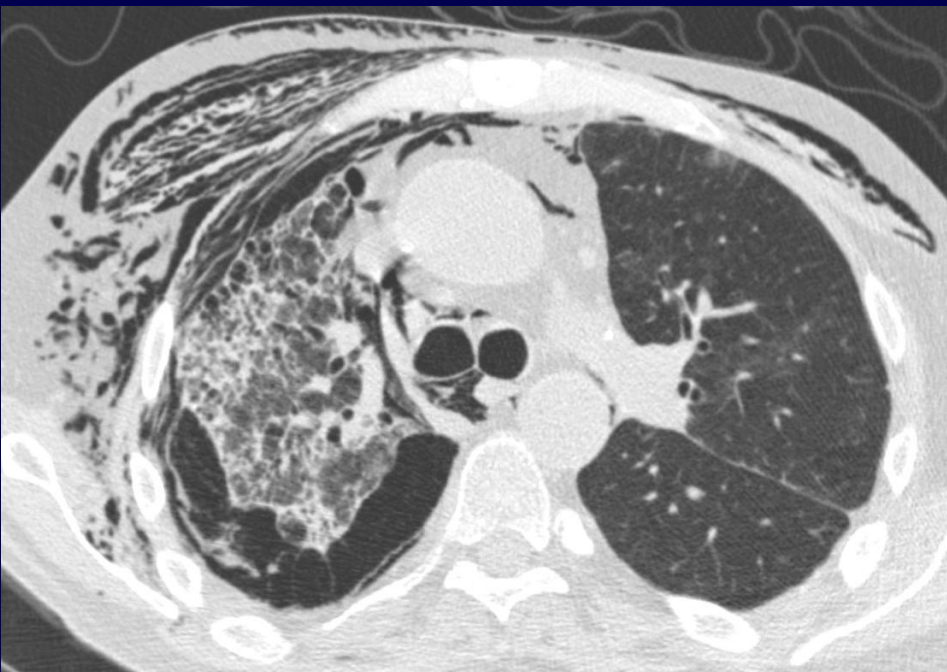
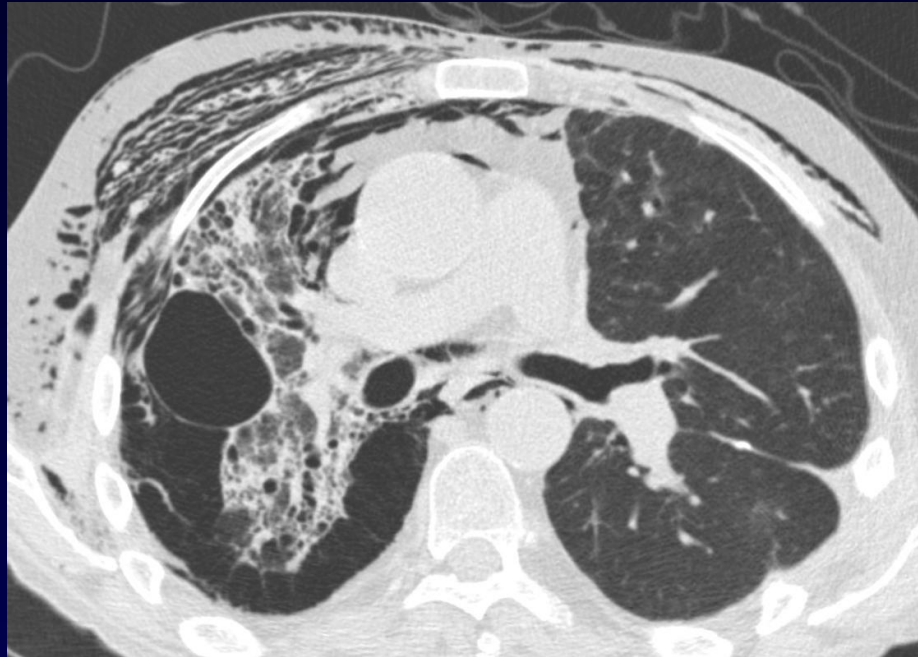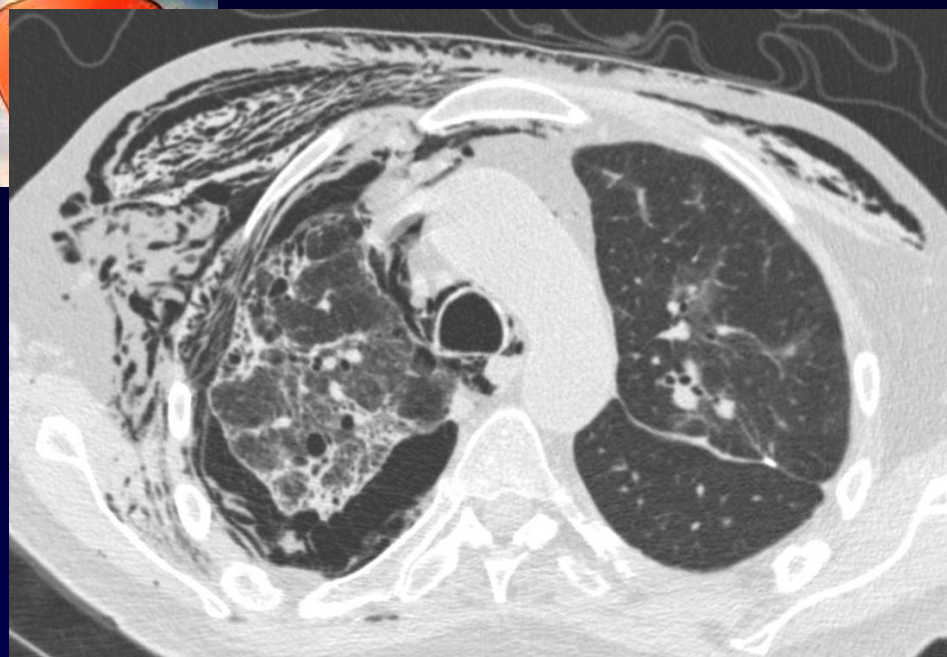


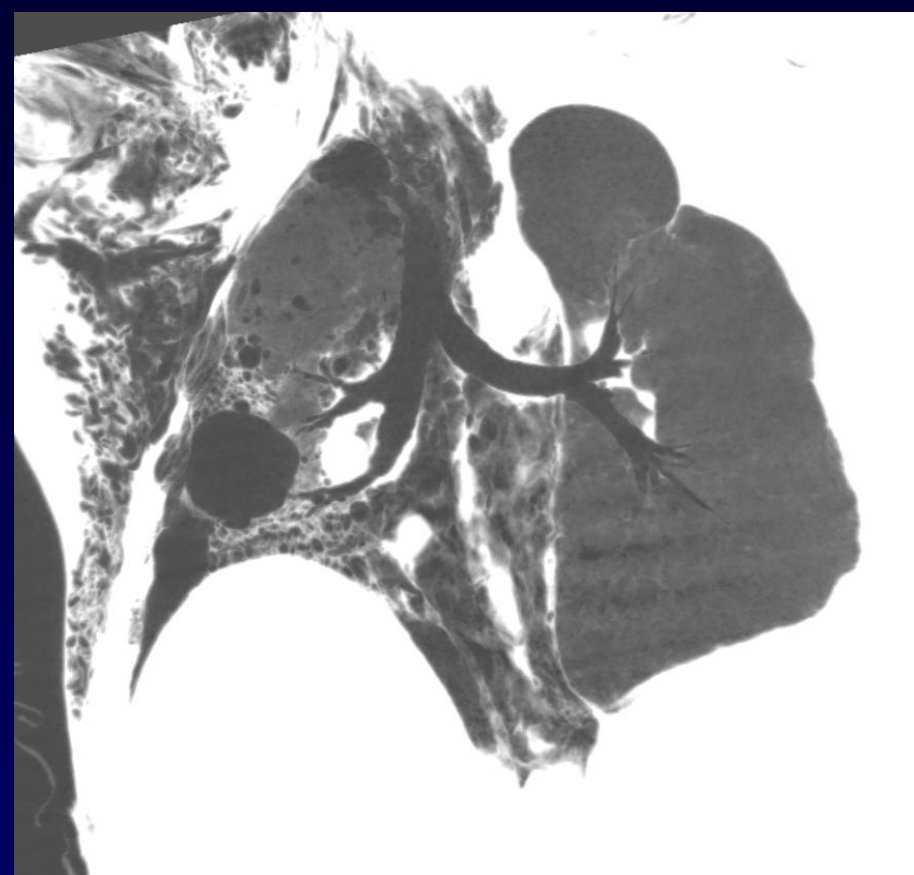
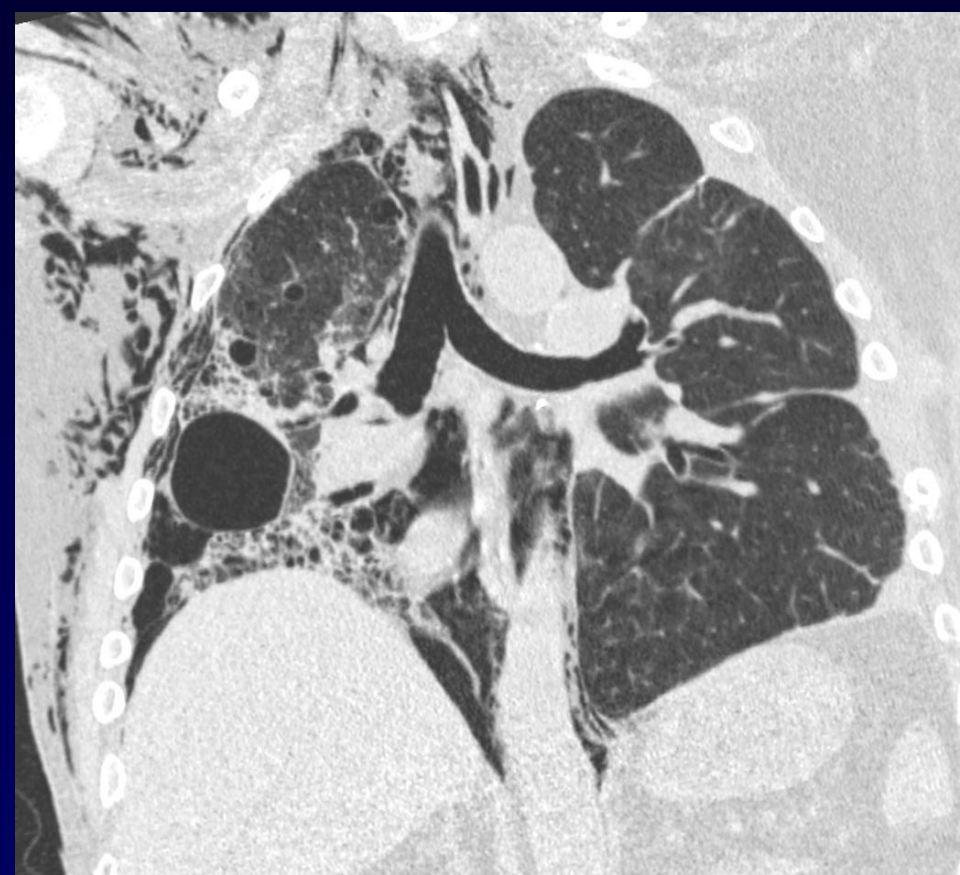
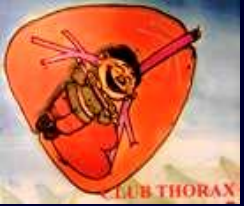MP Debray

Homme, 58 ans

ATCD de greffe mono-pulmonaire gauche pour fibrose il y a 1 an

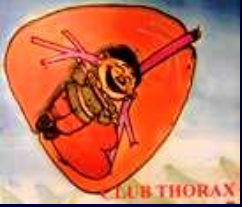







Diagnostic ?

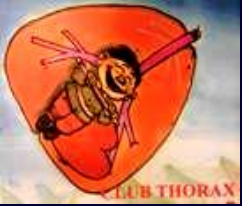

Diagnostic

Emphysème sous-cutané

Pneumomédiastin

Dissection aérique de la graisse extra-pleurale



Evolution

Disparition spontanée de l'air au sein
des tissus sous cutanés,
du médiastin,
de la graisse extra-pleurale